病例一

01 患者男，37岁，因“体检发现血糖升高9月余”于2017年5月入院。

02
- 既往无其他病史
- 无糖尿病家族史

03
- 体温：36.5℃，脉搏77次/分，呼吸17次/分，血压：130/70mmHg；
- 身高：175cm, 体重：114Kg, BMI: 34.2Kg/m2
- 心肺查体无异常；

04
- 随机血糖：8mmol/L

南方医科大学珠江医院
ZhuJiang Hospital of Southern Medical University

病例1——检验结果

- 血常规、大便常规正常。
- 尿常规：尿糖2+，
- HbA1c：6.5%

	空腹	2小时
血糖	8 mmol/L	14 mmol/L

- 自身抗体：ICA、IAA、GAD阴性
- 肝、肾功能正常
- 血脂谱： TG：2.8mmol/L， TC 6.16 mmol/L，LDL-C：3.74 mmol/L，HDL-C： 1.0 mmol/L
- 尿微量白蛋白：23mg/l

辅助检查

- 心电图：窦性心律，大致正常心电图。
- 双侧颈动脉彩超：双侧颈动脉内膜粗糙，无附壁斑块形成。
- 心脏彩超：未见异常
- 消化系统彩超：重度脂肪肝。
- 泌尿系统：左肾结石

病例二

01 患者男，6岁，因“口干、多饮，乏力3月余，加重3天”于2017年5月入院。

02
- 既往无其他病史
- 无糖尿病家族史

03
- 体温：36.5℃，脉搏：115次/分，呼吸：18次/分，血压：123/72mmHg；身高：114cm, 体重：15Kg,

04
- 随机血糖：26mmol/L

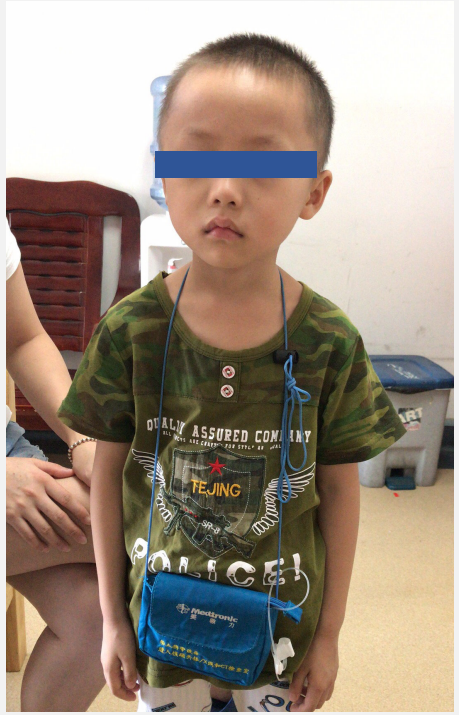

南方醫科大學珠江醫院
ZhuJiang Hospital of Southern Medical University

病例2——检验结果

- 血常规正常。
- 尿常规：尿糖4+，尿蛋白-，尿酮体3+
- HbA1c：16%

	空腹	2小时
血糖	19.6 mmol/L	24.8 mmol/L
C肽	0.10mIU/L	0.4mIU/L

- 自身抗体：ICA、IAA阴性，GAD：23.27U/mL
- 肝、肾功能正常
- 尿微量白蛋白：12.4mg/l