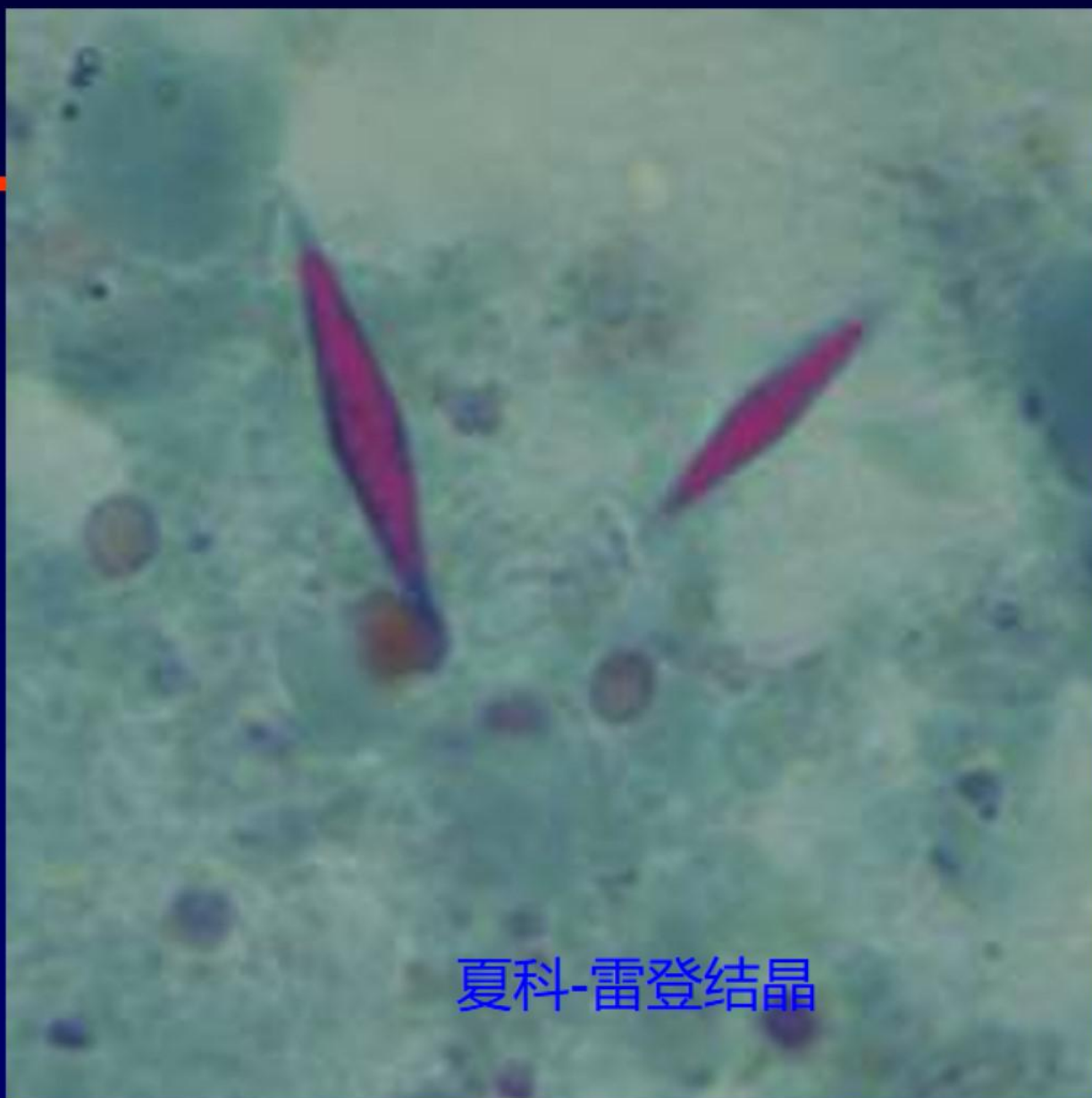

夏科-雷登结晶

-
- **注意事项：**
 - **(1) 粪便要新鲜，取脓血粘液部分**
 - **(2) 冬天要保温，保持25-30 °C**
 - **(3) 盛器要清洁干净，无尿无药物无消毒液，以免杀灭大滋养体**
 - **(4) 速送速检**
 - **(5) 考虑到治疗措施或药物的影响。**

实验室检查

免疫学检查:

采用ELISA（酶联免疫吸附试验）、免疫酶（EIA）等检测患者粪便、血清、肝脓汁中溶组织阿米巴滋养体的可溶性抗原；

采用ELISA（酶联免疫吸附试验）、免疫酶（EIA）等检测血清中抗滋养体IgM、IgG，感染后90%人可产生特异性抗体。抗滋养体IgM阳性提示近期感染，抗滋养体IgG阳性支持阿米巴诊断。

间接血凝试验(IHA)是最敏感的血清学检查；约90%的有症状肠道感染者结果呈阳性



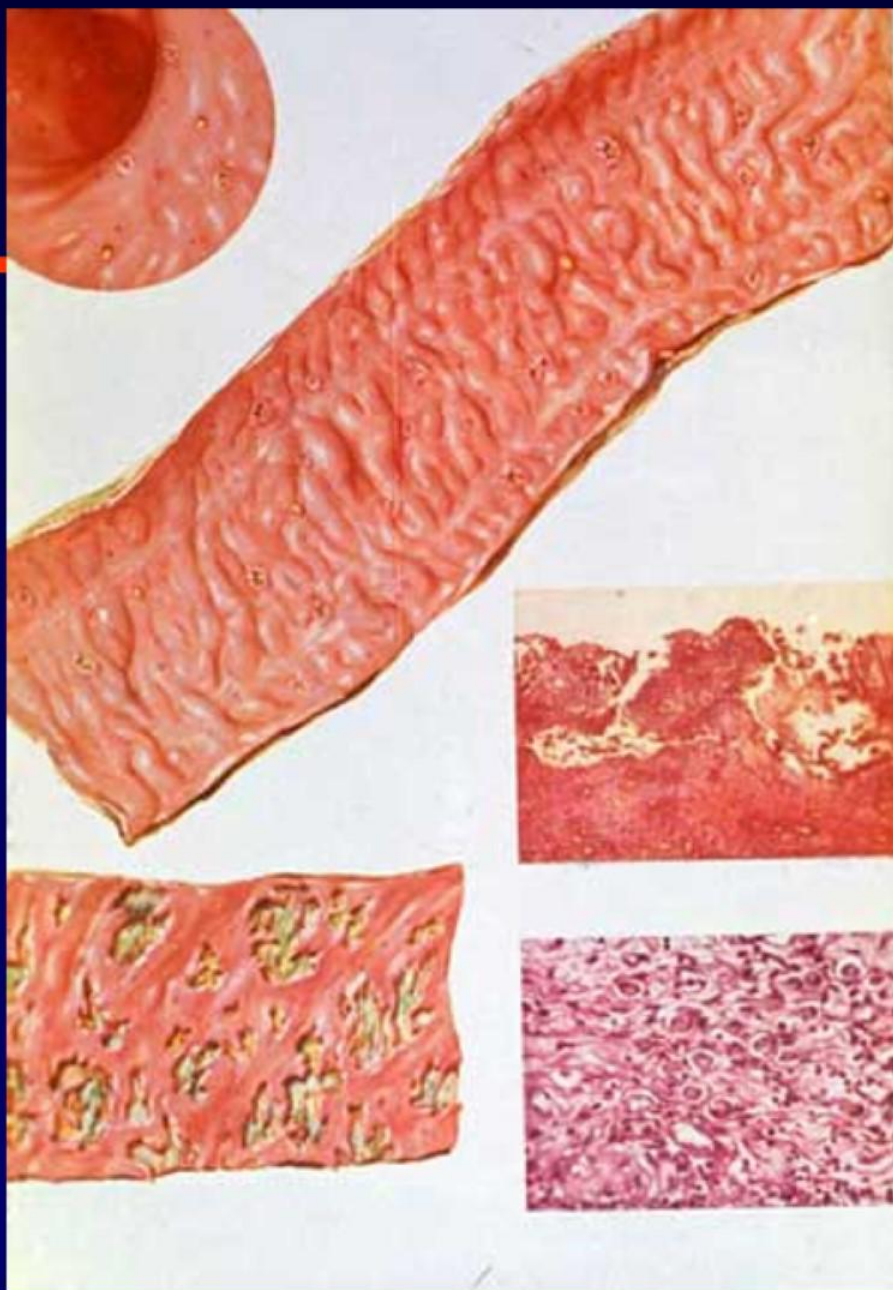
实验室检查

➤ 分子生物学检查：

DNA探针杂交、PCR技术检测粪便中溶组织内阿米巴滋养体的DNA，阳性有助于本病诊断

➤ 结肠镜检查：

可见肠壁有大小不等、散在分布的溃疡，于溃疡口或边缘取材涂片镜检或组织活检，有可能发现溶组织内阿米巴



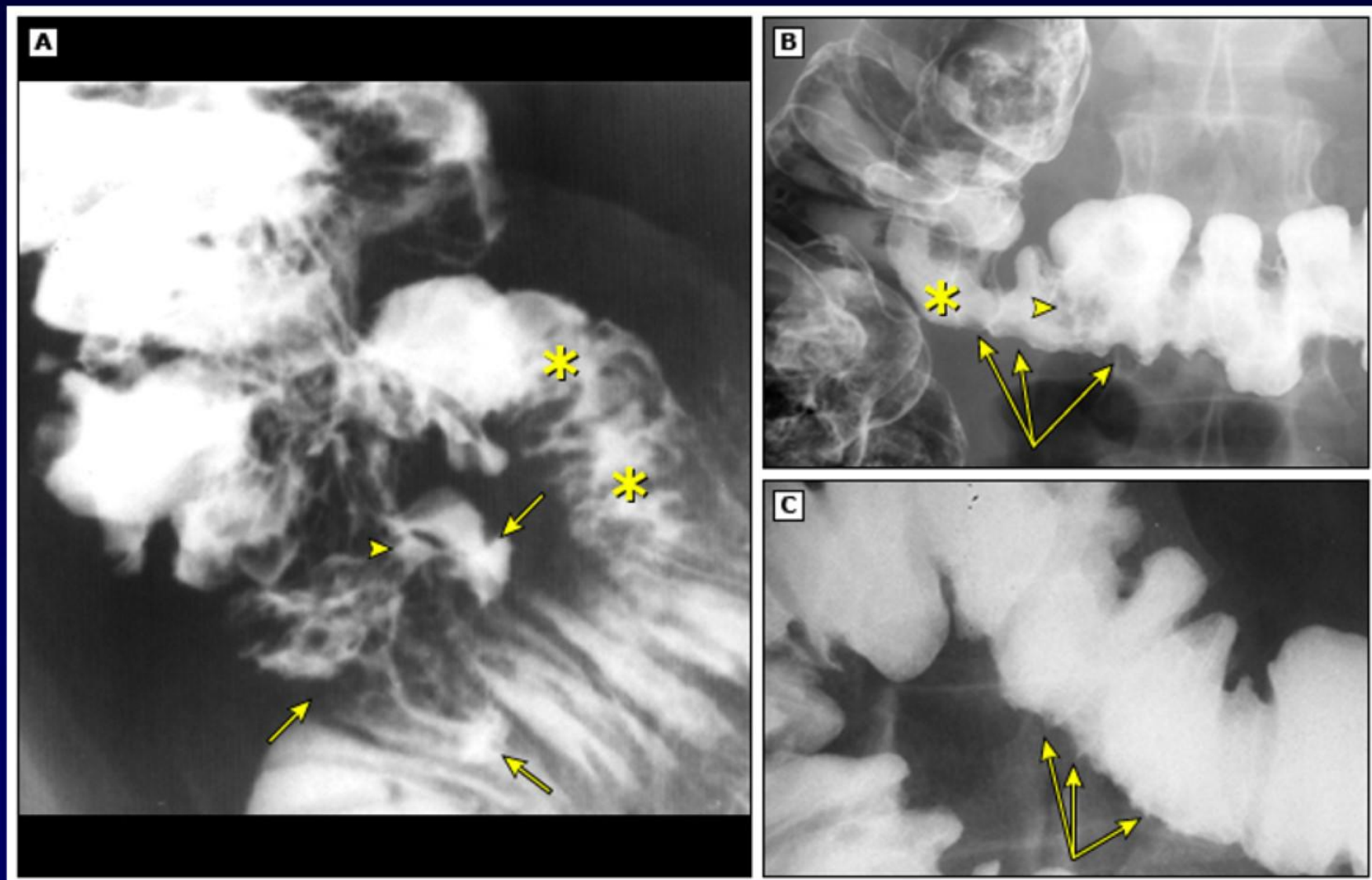
实验室检查

● 影像学 诊断肠外阿米巴病

肝脓肿可应用B超、CT，肺部病变则以X线检测为主

- 影像学诊断应结合血清学试验、DNA扩增分析和临床症状等资料，综合分析，以期作出早期、准确的诊断。

Amebic colitis on barium enema



诊断

- 流行病学资料
 - 不洁饮食史
 - 慢性腹泻患者接触史
- 临床表现
- 实验室检查

鉴别诊断

- 细菌性痢疾
- 细菌性食物中毒
- 血吸虫病
- 肠结核
- 直肠癌、结肠癌
- 慢性非特异性溃疡性结肠炎

鉴别诊断

	急性菌痢	急性阿米巴痢疾
病原及流行病学	志贺菌，散发，可引起流行	阿米巴原虫，散发
全身症状	较重，多有发热，毒血症明显	轻微，多不发热，毒血症少见
胃肠道症状	腹痛重，里急后重，便次频>10次/天	腹痛轻，无里急后重，腹泻数次/天
腹部压痛	左下腹多见	右下腹多见
粪便检查	量少，黏液脓血便，鲜红或红色胶冻状满视野大量成堆白细胞，散在红细胞	量多，暗红色果酱样便，腥臭镜检成串的陈旧红细胞，少量白细胞，常有夏科-雷登结晶，有阿米巴滋养体
便细菌培养	培养志贺菌阳性	志贺菌培养阴性
结肠镜	肠粘膜弥漫性充血，水肿，浅表溃疡	散在溃疡，烧瓶样，溃疡间粘膜正常

鉴别诊断

直肠癌、结肠癌：成形的便变细，便潜血阳性进行性贫血，肛门指检、钡剂灌肠X线或结肠镜检查；

结核：低热盗汗，多数有原发结核灶；

血吸虫病：有血吸虫流行区疫水接触史，肝脾大，粪便检出虫卵或毛蚴；

非特异性结肠炎：病原体检查阴性，抗阿米巴治疗无效。

预后

- 无并发症者、达到有效病原治疗患者预后好
- 重型患者、肠道形成不可逆转的广泛病变者、屡经不彻底治疗、病情顽固者预后差

治疗

一般治疗： 流食或半流食，加强营养；

对症治疗： 纠正水电解质紊乱；

病原治疗：

并发症治疗：

治疗

药品名称	作用部位	适应症
甲硝唑	组织内、肠道内	肠内外阿米巴病
替硝唑	同上	同上
糠酸二氯尼特（康酯酰胺）、 巴龙霉素	肠腔内	慢性阿米巴 无症状排包囊者
双碘喹啉	肠腔内	慢性阿米巴 无症状排包囊者

治疗

急性阿米巴肠病

先用组织型滋养体杀灭剂，再用包囊杀灭剂（甲硝唑+二氯尼特）

慢性阿米巴病和无症状带囊者

可单用肠腔型滋养体杀灭剂（二氯尼特）

治疗

重型阿米巴治疗

静脉输注甲硝唑：0.5g, q8h, 好转后减量或改口服。

二氯尼特或巴龙霉素：0.5g, tid

加用抗菌素

治疗

并发症的治疗：

肠出血肠穿孔腹膜炎

若保守无效，在使用抗菌素的情况下治疗及时手术

暴发型：常有细菌感染，应加用广谱抗菌素

大量肠出血：输血

预防

控制传染源：及时诊断隔离和治疗阿米巴痢疾及病原携带者；

切断传播途径：对粪便进行无害化处理，杀灭包囊。保护水源、食物；

保护易感人群：提高文化素质，加强饮食卫生。目前尚无可靠疫苗。



阿米巴肝脓肿

(amebic liver abscess)

病例

男，32岁。发热、黄疸、肝区疼痛伴肿块入院。

患者几年前常有痢疾史。近年来伴发热咳嗽。

X线胸透见右肋夹角模糊，当地医院诊断为肺结核治疗半年余，症状未见改善。

近两月来，发热、乏力、消瘦、黄疸进行性加重，右上腹出现压痛，当地医院查诊肝脏有较大的占位性病变，诊断为肝癌转入我院。

患者长期居住西藏拉萨地区，平素喜食生的牛羊肉类。两年前曾去中印边界亲戚家作客，当地有喝生水的习惯。

体检：神萎消瘦，皮肤黄染，体温38.7℃，脉搏90 / 分；右上腹有明显压痛，肝肋下2指可触及；腹部B超见肝区中部有一

3cm×4cm×2.5cm的囊肿性灶，可见液平，诊断为肝脓肿。粪检查见阿米巴包囊。肝穿引流见浓稠巧克力样脓液。

概述

肠阿米巴病最常见的并发症，约半数病人有肠阿米巴病史，肠腔内滋养体通过门静脉到达肝脏，致肝细胞溶解、坏死、形成脓肿又称肝阿米巴病 (Hepatic amebiasis)。

长期发热、全身性消耗、肝区痛、肝脏肿大压痛、白细胞增多为主要临床特征。

流行病学

成年男性多见（其他人群的7-10倍），

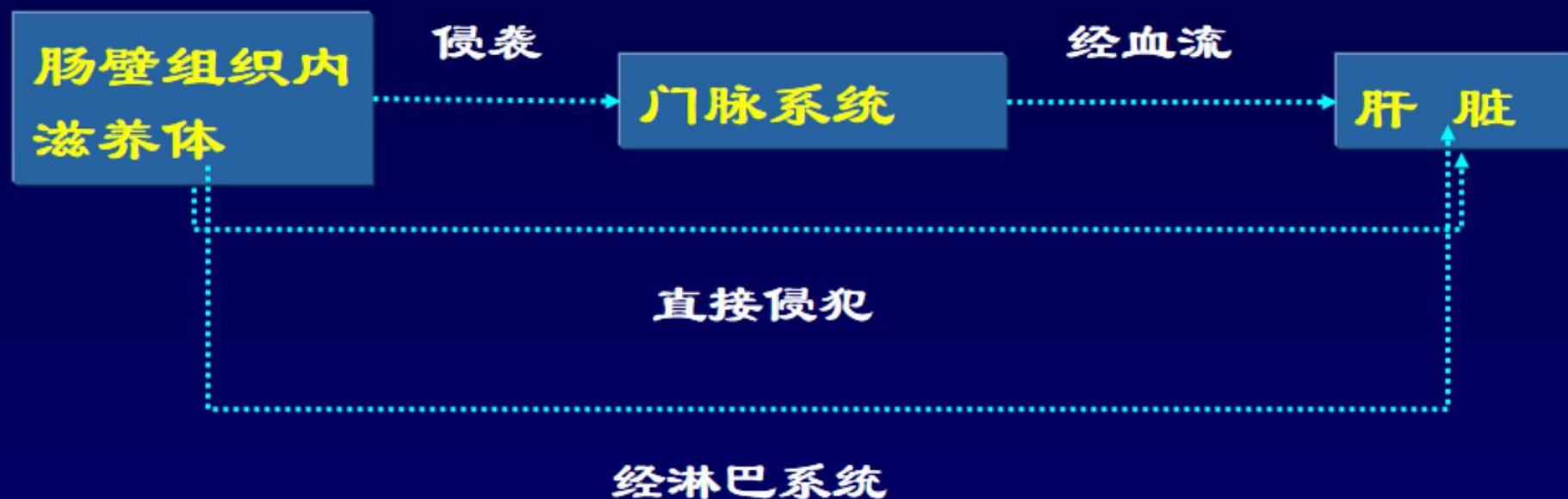
最常见于30-50岁

可能机制：激素？酒精性肝细胞损害可能作为沿门静脉播散的病灶

高发地区：印度、非洲、墨西哥，中美和南美部分地区

发达国家：来自流行地区的移民和旅行者

发病机制



病理解剖

➤ 病理变化:

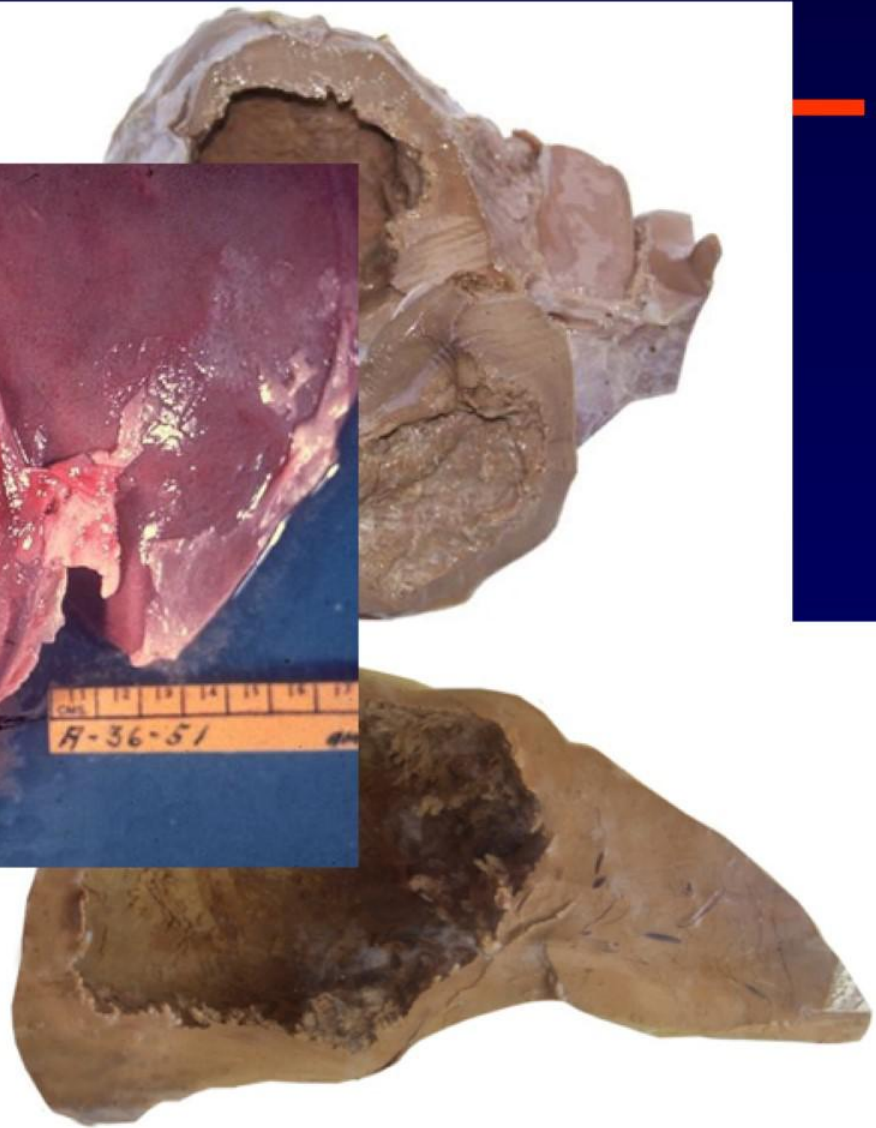
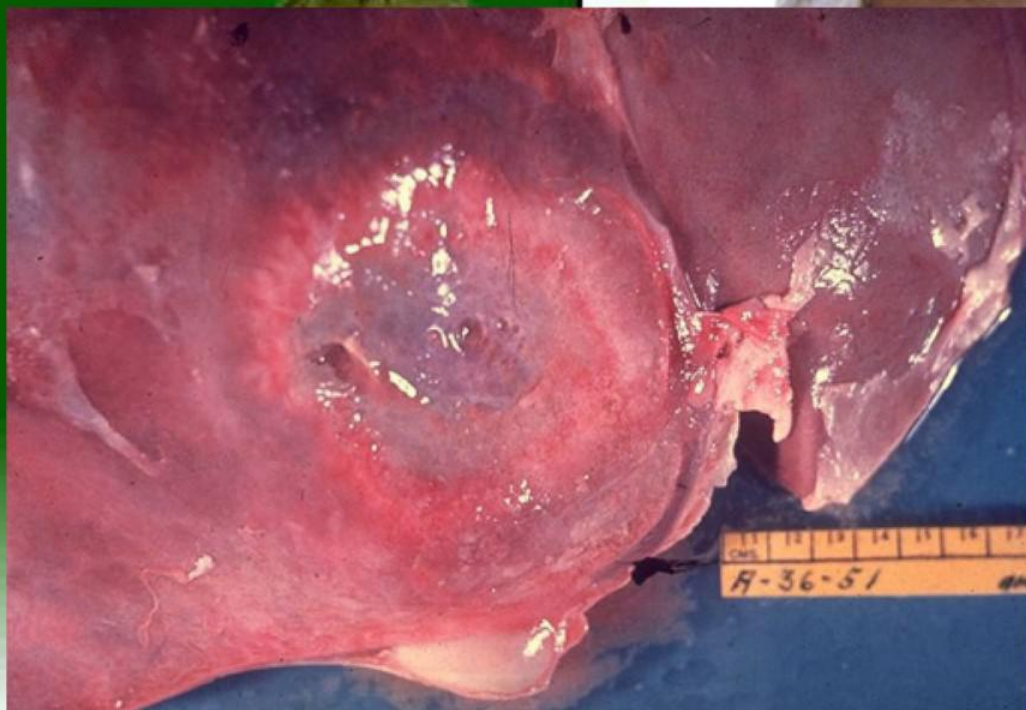
脓肿中央为大片坏死区，脓液为液化的肝组织、血细胞、脂肪、夏科-雷登结晶及残余坏死组织

➤ 脓肿特点:

右叶多见、单发

典型的脓液呈粘稠的巧克力样

病理解剖



临床表现

1、全身症状：

发热、盗汗、食欲减退、恶心呕吐、腹胀。少数有黄疸（<10%）。

2、局部表现

- 肝肿大（50%），有压痛及叩击痛
- 肝区持续性钝痛，深呼吸及体位变化时加重
- 脾脏肿大（5%），偶可有杆状指
- 右肩放射性疼痛
- 呼吸系统症状：咳嗽、胸痛、气急、肺底叩诊呈浊音，右下肺闻及摩擦音和罗音，胸腔积液。

3、慢性病例发热多不明显，可有消瘦、贫血、水肿。

并发症

1、脓肿向肺实质及胸腔穿破：

肝-肺-支气管痿

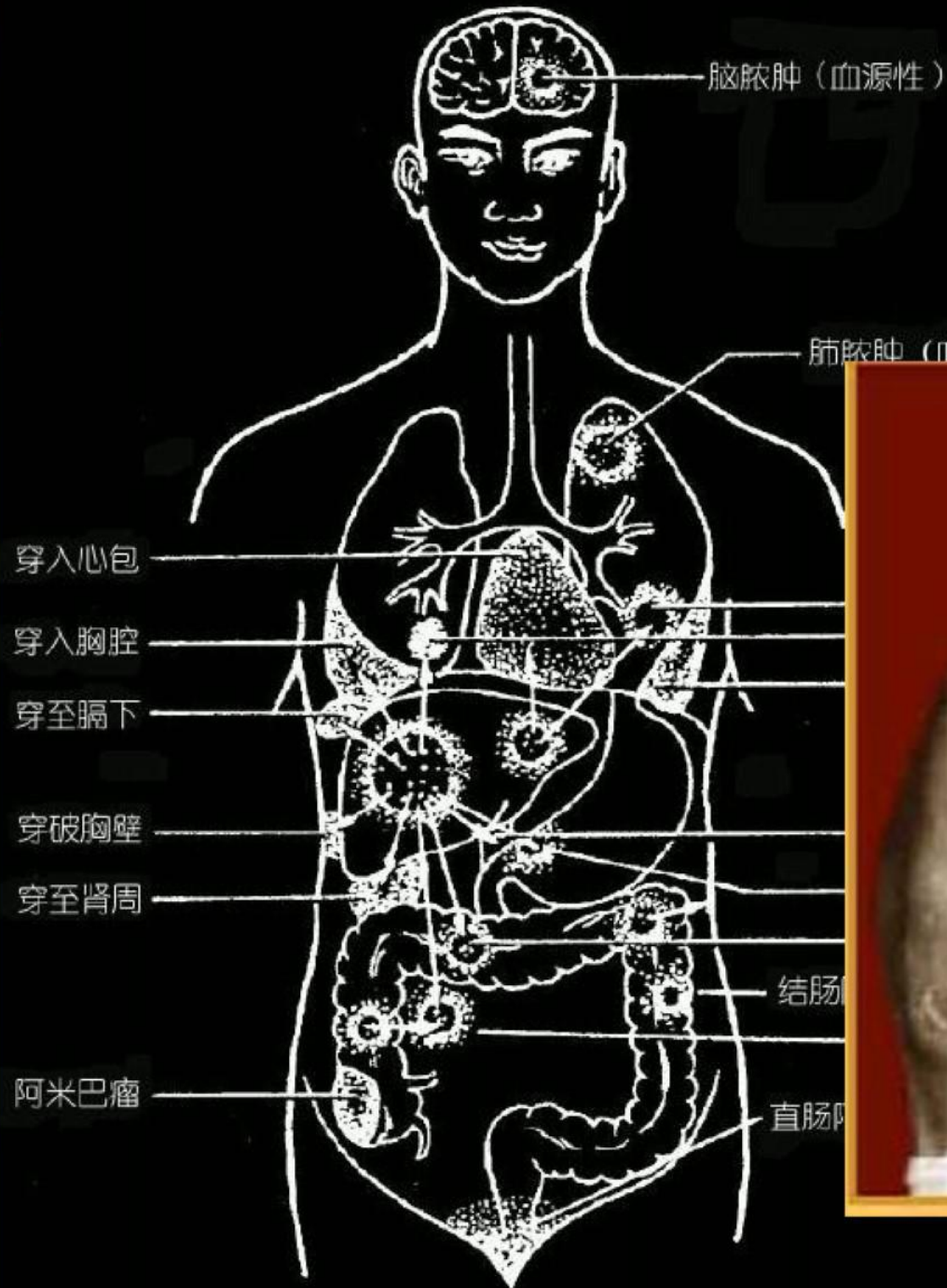
2、向腹腔穿破：

腹膜炎

3、向心包穿破：

心包压塞、心包炎、休克

并发症



实验室检查

血象：**wbc** ↑，N 80%，Hb ↓，ESR ↑

肝功能？

粪便：少数可查到滋养体

免疫学检查：特异性较高，阳性率 > 90%

但血清学试验（抗体）在最初7日可能为阴性。

在流行地区，由于溶组织内阿米巴的既往感染，高达35%的未感染人群中可检测到抗阿米巴抗体。

血清学检测阴性有助于排除疾病，但血清学检测呈阳性则无法区分急性感染和既往感染。

实验室检查

影像学检查（B超、X线、CT、MRI）

B超 界限清楚的圆形低回声肿块。

CT 低密度肿块伴周围边缘增强。

MRI T1呈低信号，T2呈高信号。

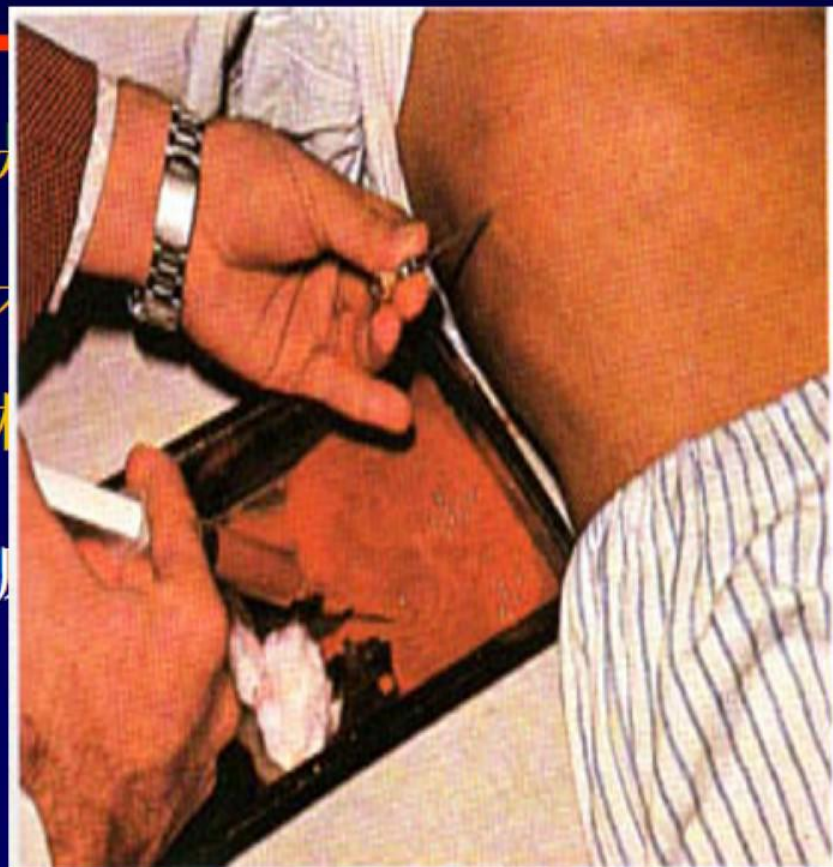
X线 约50%的阿米巴肝脓肿患者可见胸片异常，最常为右侧横膈抬高。

实验室检查

肝穿刺引流：既是

抽吸液：含有
由坏死的肝细胞和

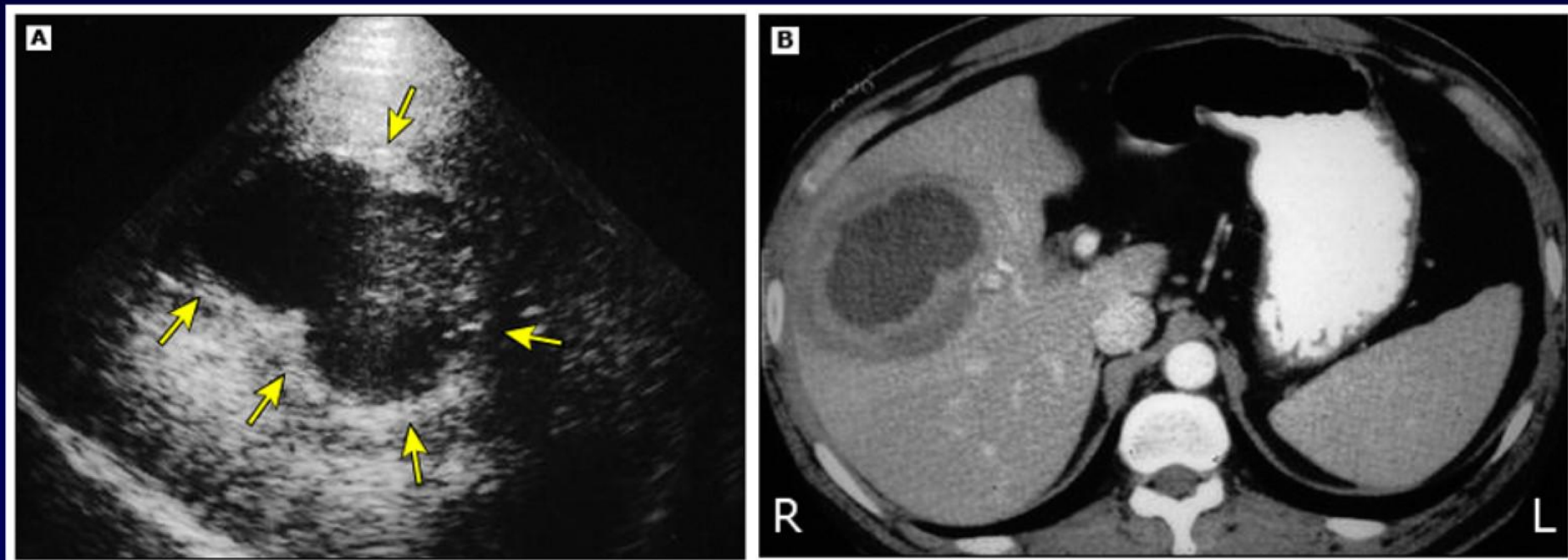
抽吸物的抗原



的治疗措施。

液体，该液体主要

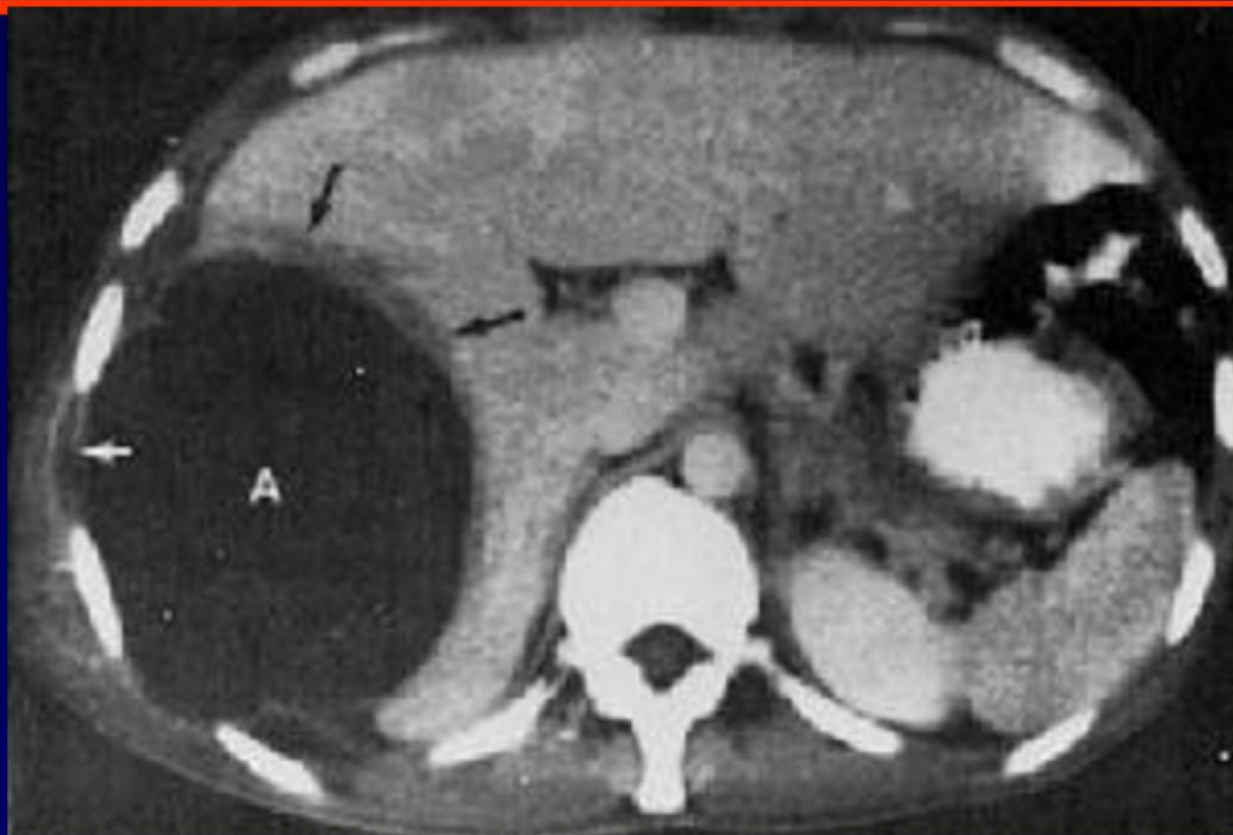确定诊断。



A 37-year-old man with amebic liver abscess.

(A) Sonogram shows a round mass consisting of a band of peripheral solid part (arrows), and central liquefied part showing low-level internal echoes.

(B) Contrast-enhanced CT scan shows a peripheral solid part and central liquefied part. At surgery, the central portion was liquefied and contained "anchovy paste."



诊断

临床表现 发热、肝脏肿大伴压痛和叩击痛。
既往有腹泻病史。

相关流行病学史

实验室检查 影像+免疫学+粪便检查

肝穿刺引流 脓液寄生虫评估

诊断性治疗

鉴别诊断

1、**原发性肝癌：**肝肿大，质坚有结节，AFP 阳性

2、细菌性肝脓肿

阿米巴肝脓肿

细菌性肝脓肿

病史 有肠阿米巴病史

继发败血症或腹部化脓性病变

症状 缓，病程长

急，毒血症显著，寒战、高热、休克、黄疸

肝脏 肿大，压痛明显，可有局部隆起
脓肿大，单发，多见右叶

肿大不显著，局部压痛轻，一般
无局部隆起，脓肿小，多发

肝穿 脓量多，棕褐色，可找到滋养体

脓量少，黄白色，细菌培养(+)

血液 wbc↑，细菌培养(-)

wbc↑↑，N↑↑，细菌培养(+)

**血清学
治疗** 抗阿米巴抗体 (+)
抗阿米巴治疗有效

阿米巴抗体 (-)
抗生素治疗有效

鉴别诊断

2、细菌性肝脓肿

	Findings suggestive of pyogenic liver abscess	Findings suggestive of amebic liver abscess
Age	Older adults	Younger adults
Gender distribution	Both men and women affected	Usually men affected
Left shift on white blood cell count	Often present	Usually absent
Serum bilirubin concentration	Often elevated	Usually normal

治疗

1. 一般治疗 卧床休息、补充营养、调节水和电解质平衡、纠正贫血
2. 病原治疗：甲硝唑，疗程10天；无效者更换氯喹。
3. 肝脏穿刺引流
4. 抗生素
5. 外科治疗

内科治疗疗效欠佳者

左叶脓肿、脓肿过深不宜穿刺者

肝脓肿穿破引起化脓性腹膜炎者

多发脓肿穿刺引流困难或失败者

小结

阿米巴肠病

- 由溶组织内阿米巴感染引起的肠内病变
- 传染源是无症状的包囊携带者及慢性病人
- 主要临床表现：腹痛、腹泻、排脓血便
- 诊断主要依据是在粪便中找到溶组织内阿米巴滋养体
- 甲硝唑治疗有效

小结

肝阿米巴病

- 肠壁组织内滋养体主要经门脉系统侵入肝脏
- 肝脏形成脓肿，脓液为“巧克力酱样”

临床主要表现：起病缓、长期不规则低热、全身消耗、肝区疼痛、肝脏肿大压痛

- 血清免疫学检查可早期诊断
- 治疗首选甲硝唑，脓肿直径大于3cm，穿刺引流

谢谢!